



Abteilung Anästhesie  
ACQUA Klinik Leipzig  
Gelenkzentrum Leipzig

# Anästhesie

## Famulatur Curriculum

# Regionalanästhesie

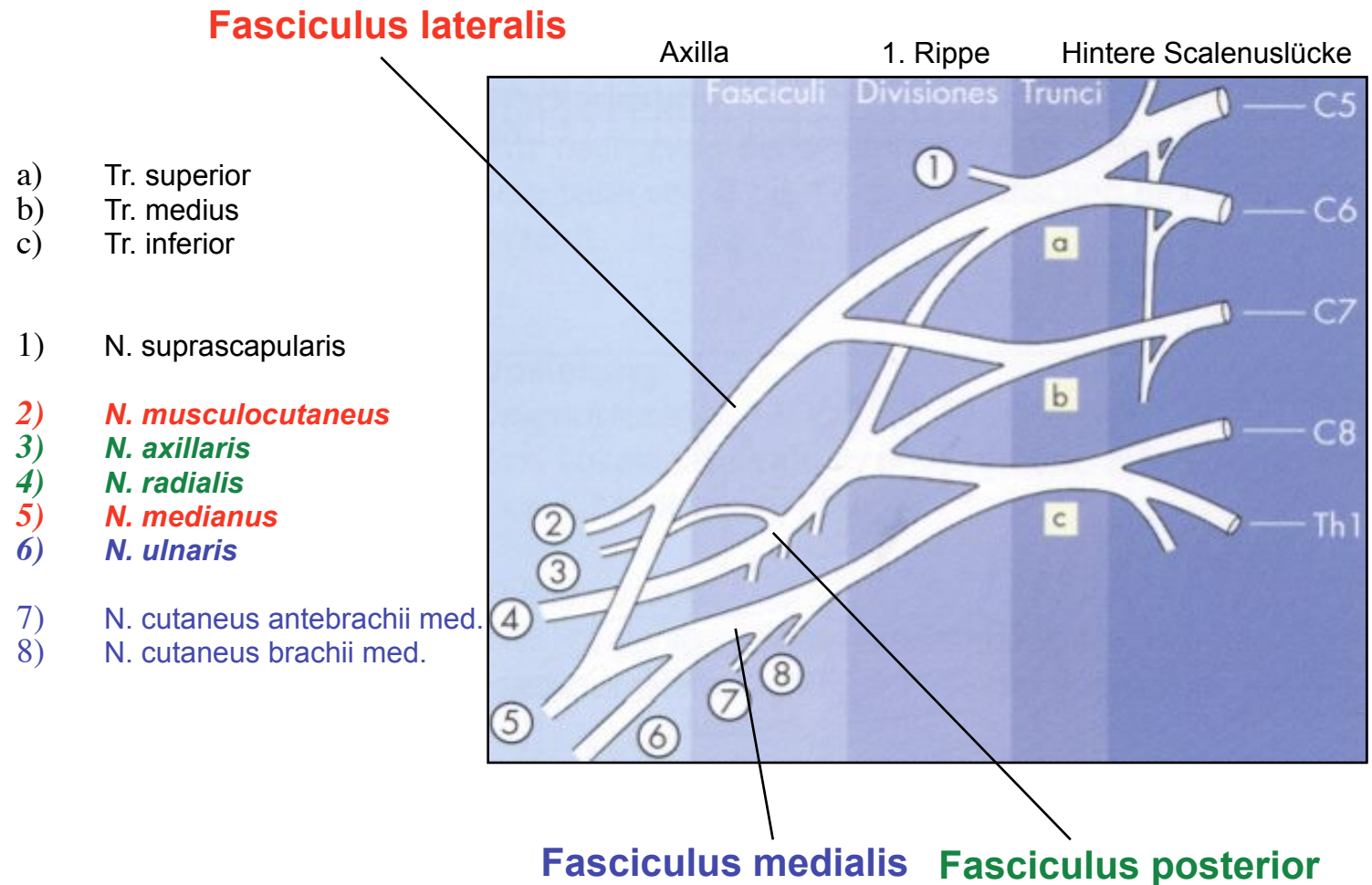
Blockaden der Oberen Extremität



Abteilung Anästhesie  
ACQUA Klinik Leipzig  
Gelenkzentrum Leipzig

# Periphere Nervenblockaden der Oberen Extremität

## Anatomie des Plexus brachialis





Abteilung Anästhesie  
ACQUA Klinik Leipzig  
Gelenkzentrum Leipzig

# Periphere Nervenblockaden der Oberen Extremität

## Anatomie des Plexus brachialis

### 3) *N. axillaris*

Abduktion Schulter

### 4) *N. radialis*

Streckung Finger und Hand

### 2) *N. musculocutaneus*

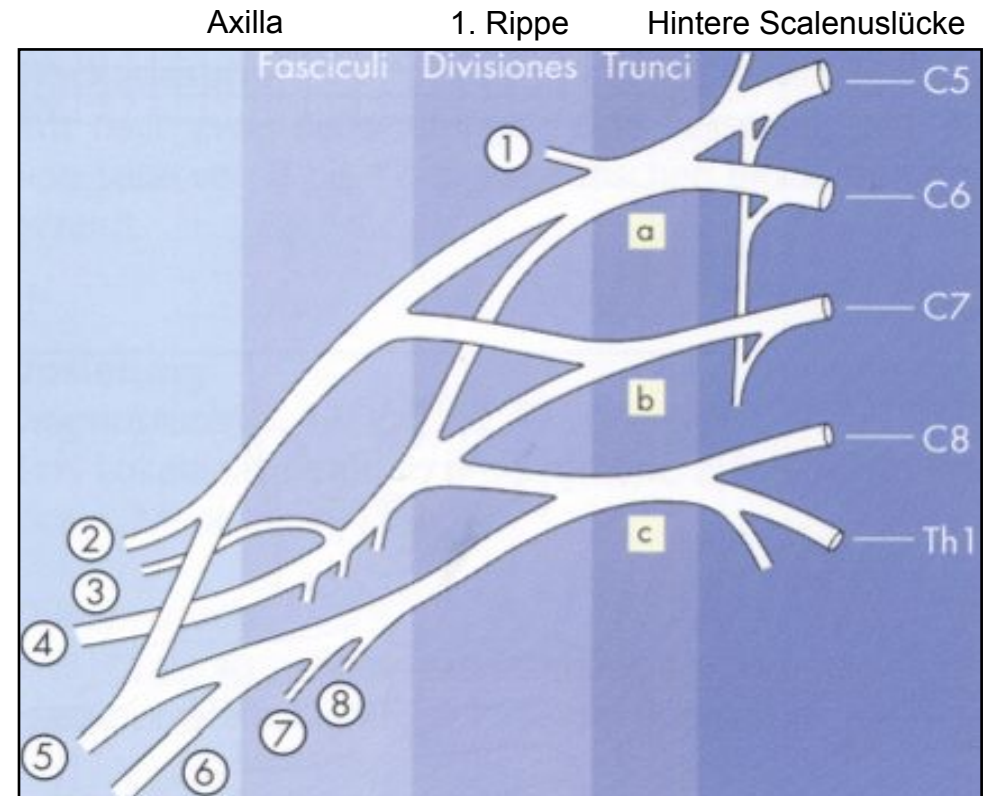
Beugung im EB, Supination

### 5) *N. medianus*

Beugung im HG  
Abspreizen des Daumens  
Pronation UA

### 6) *N. ulnaris*

Beugung 4./5. Finger  
Ulnarflexion Hand

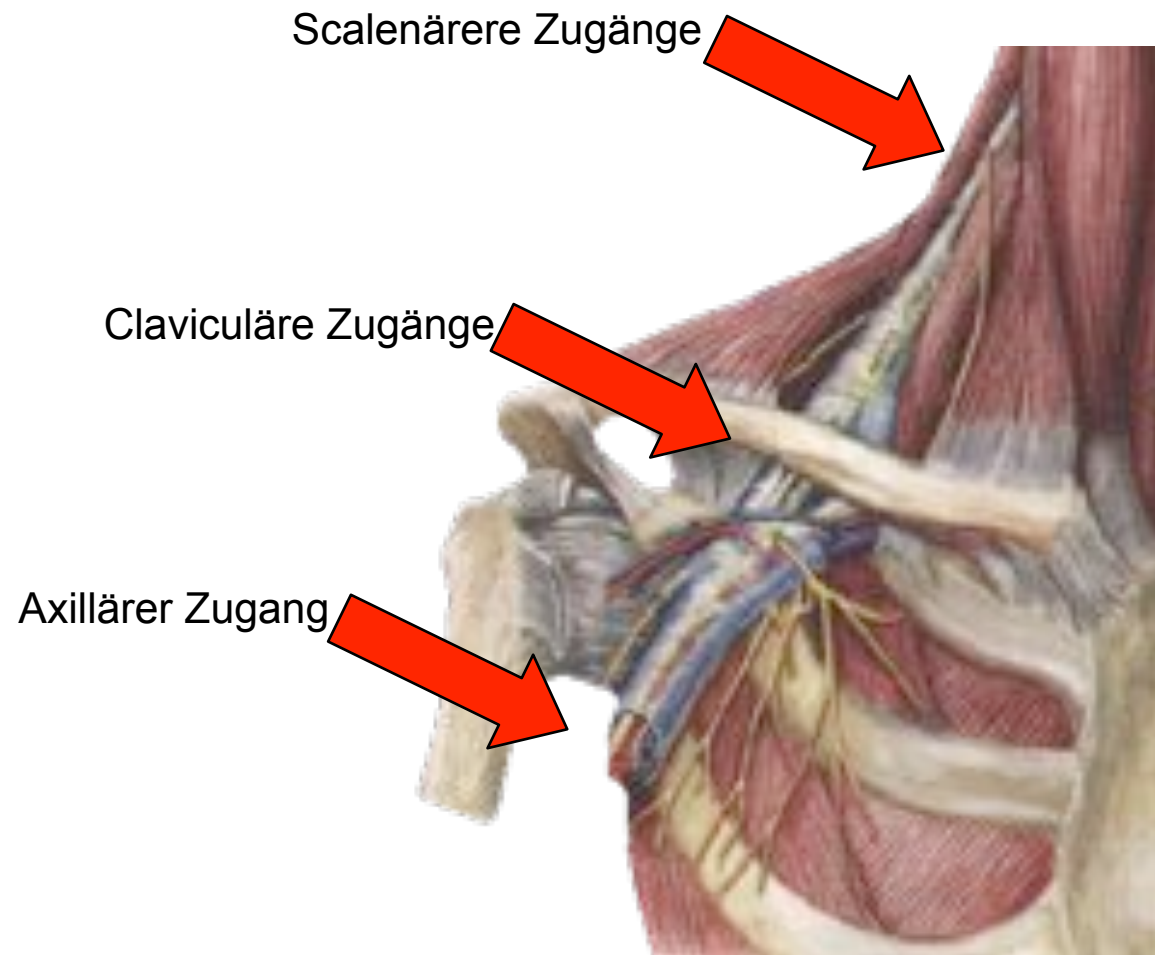




Abteilung Anästhesie  
ACQUA Klinik Leipzig  
Gelenkzentrum Leipzig

# Periphere Nervenblockaden der Oberen Extremität

## Blockademöglichkeiten Plexus brachialis

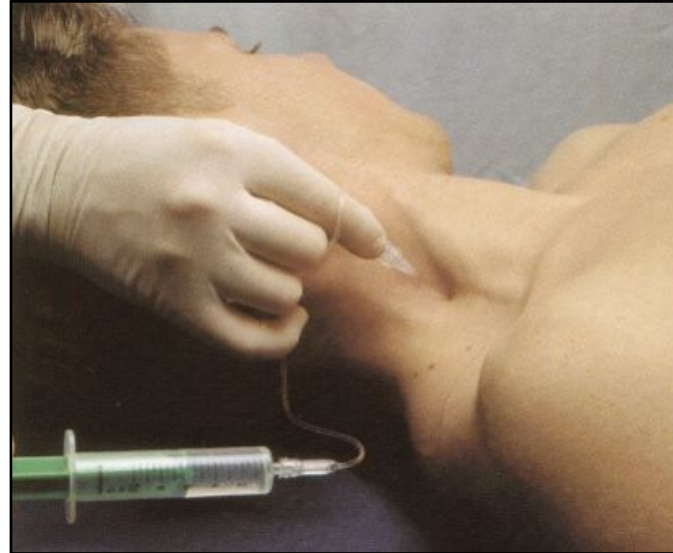



Abteilung Anästhesie  
ACQUA Klinik Leipzig  
Gelenkzentrum Leipzig

# Periphere Nervenblockaden der Oberen Extremität

## Interscalenärer Block „single shot Blockade“



### Punktion:

- ▶ Hintere Scalenuslücke
- ▶ Punktion in Höhe Krikoid
- ▶ Richtung Processus transversus C6

### Blockade:

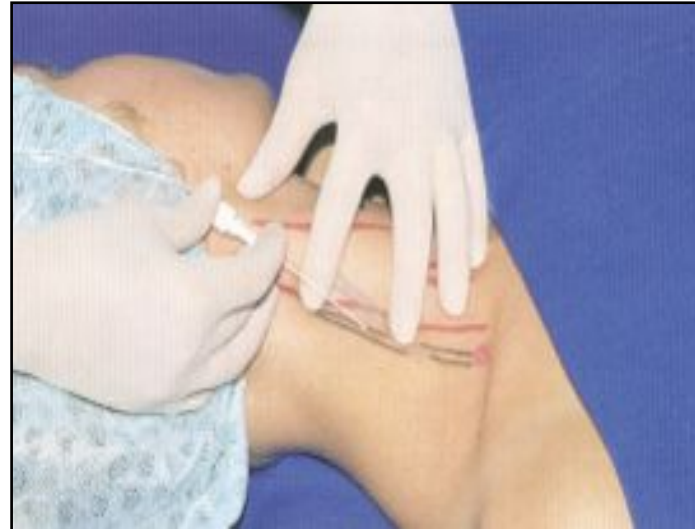- ▶ N. musculocutaneus
- ▶ N. medianus
- ▶ N. radialis
- ▶ N. ulnaris aus Fasciculus medialis



Abteilung Anästhesie  
ACQUA Klinik Leipzig  
Gelenkzentrum Leipzig

# Periphere Nervenblockaden der Oberen Extremität

## Interscalenärer Block „Kathetertechnik“



### Punktion:

- ▶ Hintere Scalenuslücke
- ▶ Punktion in Höhe Inc. thyroidea sup.
- ▶ Richtung lateral kaudal

### Blockade:

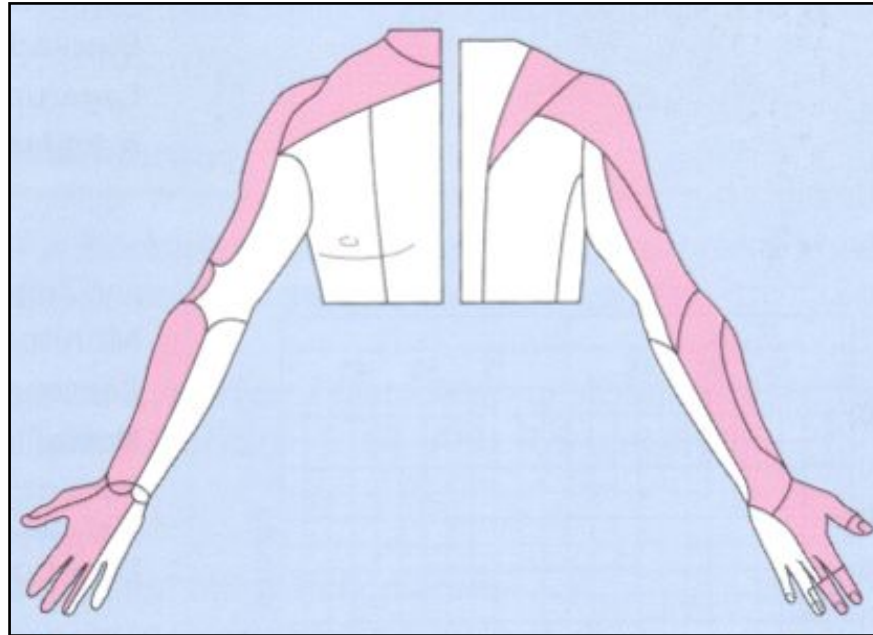
- ▶ N. musculocutaneus
- ▶ N. medianus
- ▶ N. radialis
- ▶ N. ulnaris aus Fasciculus medialis



Abteilung Anästhesie  
ACQUA Klinik Leipzig  
Gelenkzentrum Leipzig

# Periphere Nervenblockaden der Oberen Extremität

## Blockadegebiete Interscalenärer Block



### Probleme:

Fasciculus medialis mit

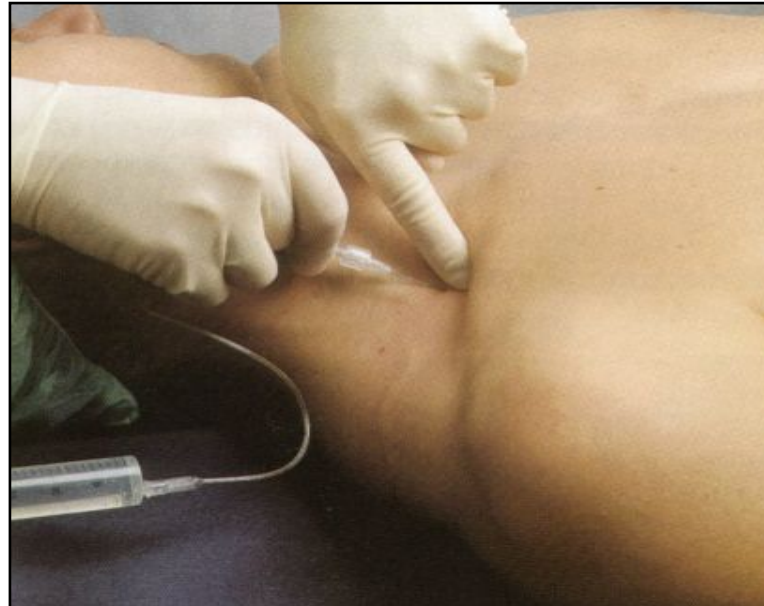
- ▶ N. cutaneus brachii medialis
- ▶ N. cutaneus antebrachii medialis
- ▶ R. palmari n. ulnaris



Abteilung Anästhesie  
ACQUA Klinik Leipzig  
Gelenkzentrum Leipzig

# Periphere Nervenblockaden der Oberen Extremität

## Supraclaviculärer Block



### Punktion:

- ▶ 2 cm lateral des M. sternocleidomastoideus
- ▶ 1,5 cm oberhalb der Klavikula
- ▶ Punktionsrichtung nach dorsal und medial auf 3. Dornfortsatz

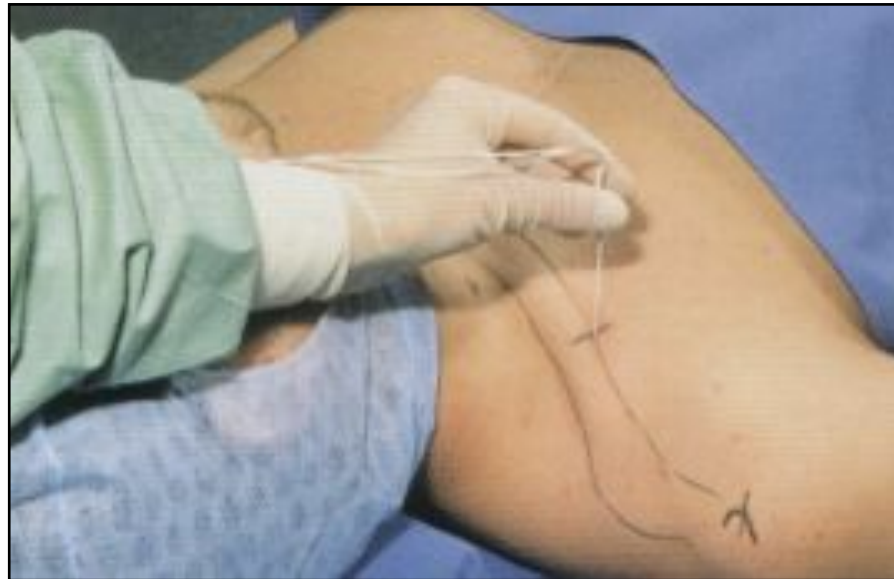



Abteilung Anästhesie  
ACQUA Klinik Leipzig  
Gelenkzentrum Leipzig

# Periphere Nervenblockaden der Oberen Extremität

## Vertikal infraclaviculärer Block (VIB)



### Punktion:

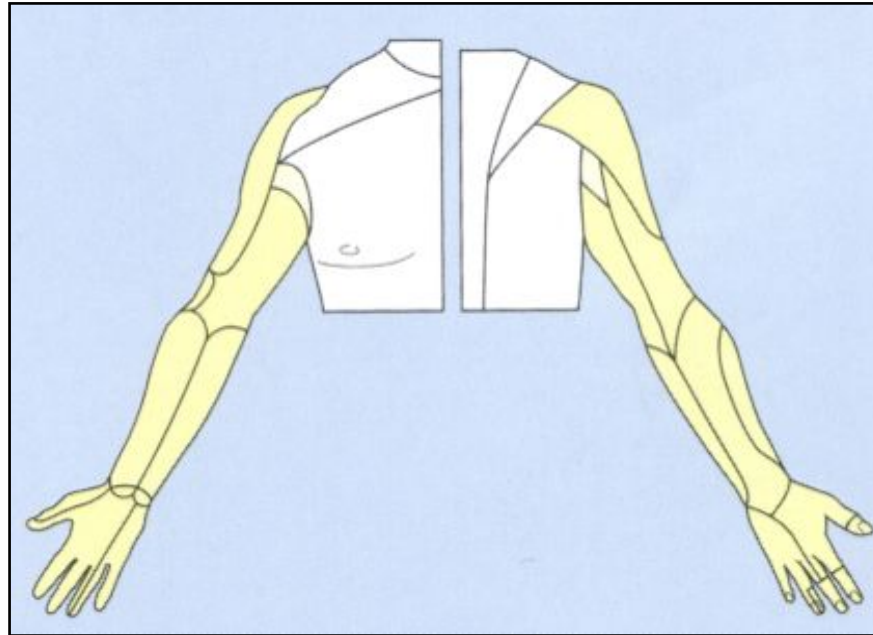
- ▶ Mitte zwischen ventralem Akromion und Fossa jugularis
- ▶ Punktionstiefe ca. 4,5 cm



Abteilung Anästhesie  
ACQUA Klinik Leipzig  
Gelenkzentrum Leipzig

# Periphere Nervenblockaden der Oberen Extremität

Blockadegebiete Supra- und infraclaviculärer Block



## Vorteil:

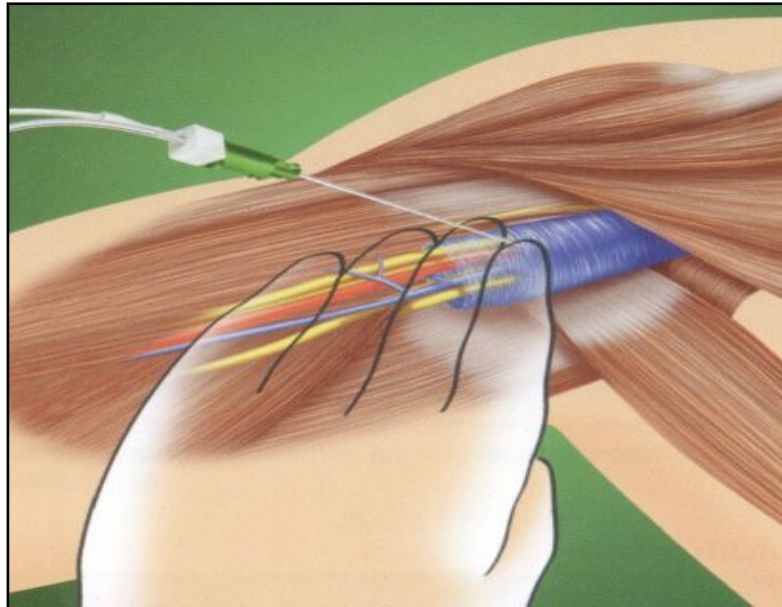
► Operationen des gesamten Armes mgl.



Abteilung Anästhesie  
ACQUA Klinik Leipzig  
Gelenkzentrum Leipzig

# Periphere Nervenblockaden der Oberen Extremität

## Axillärer Block



### Punktion:

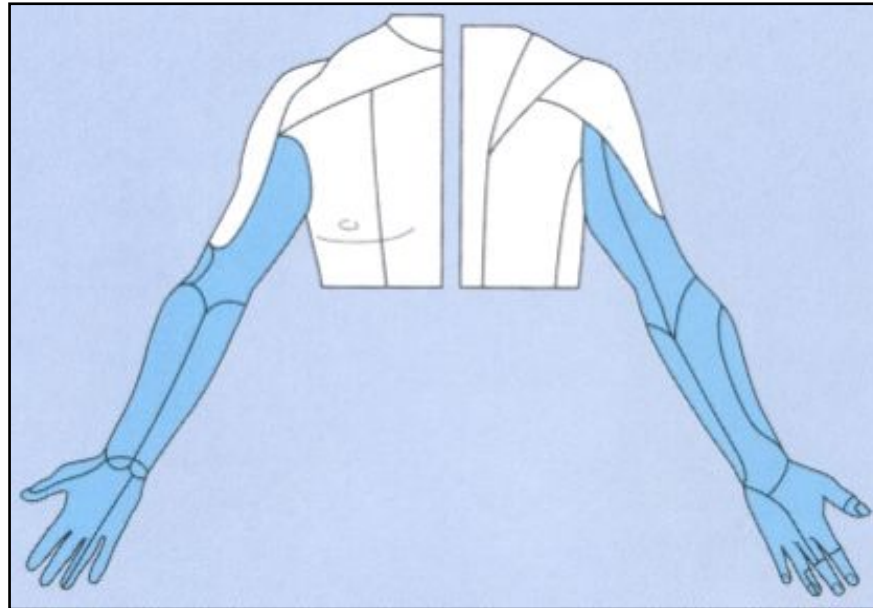
- ▶ Punktion in der Lücke zwischen M. coracobrachialis und A. radialis
- ▶ Punktion oberhalb der A. axillaris



Abteilung Anästhesie  
ACQUA Klinik Leipzig  
Gelenkzentrum Leipzig

# Periphere Nervenblockaden der Oberen Extremität

## Blockadegebiete axillärer Block



### Probleme:

Fasciculus posterior mit

- ▶ N. cutaneus brachii lateralis n. axillaris
- ▶ N. radialis ggf., da hinter der A. axillaris